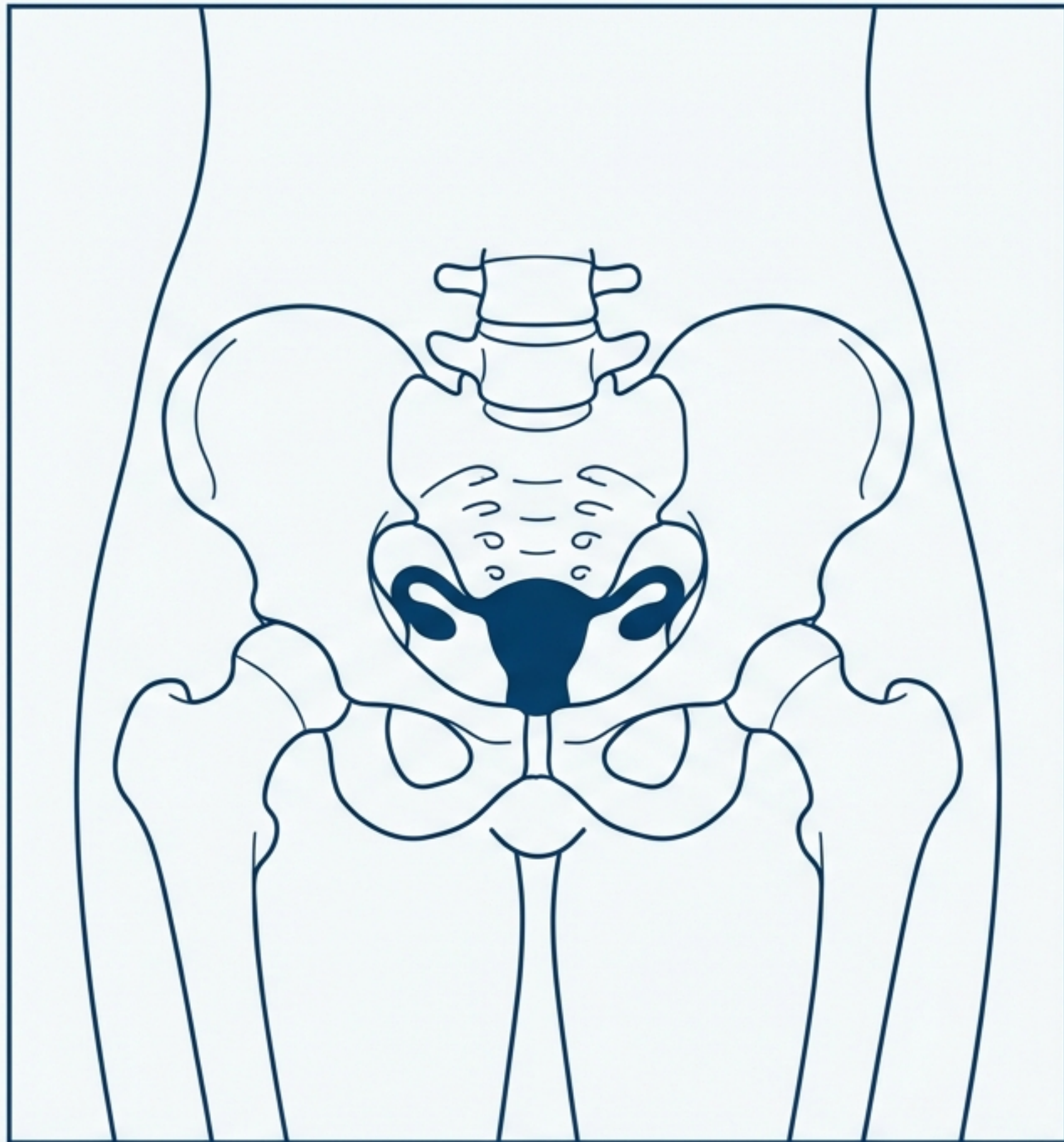


# Cancer de l'Endomètre : Synthèse Clinique

Épidémiologie, Diagnostic et Prise en Charge

**Toute métrorragie  
post-ménopausique est  
un cancer de l'endomètre  
jusqu'à preuve du  
contraire.**



1

**DÉFINITION:**

Tumeur maligne épithéliale naissant et se développant aux dépens de la muqueuse du corps utérin.



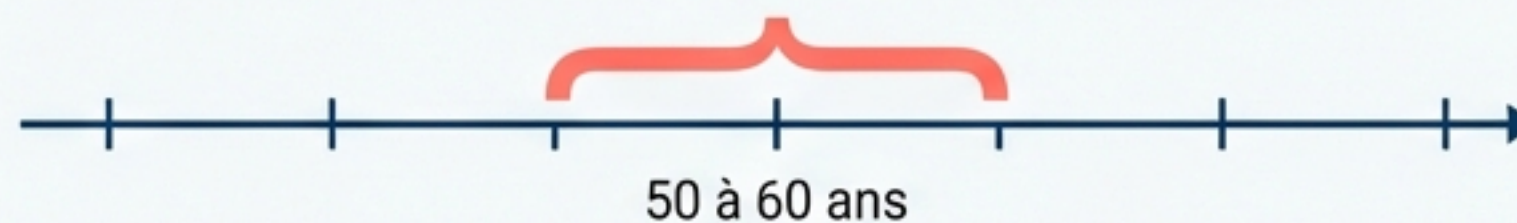
**HISTOLOGIE:**

Adénocarcinome (cancer uniquement glandulaire).

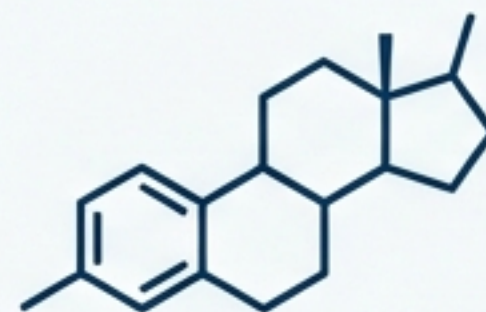
2

**PIC D'INCIDENCE:** 50 à 60 ans

(fréquence maximale en période pré-ménopausique et ménopausique)

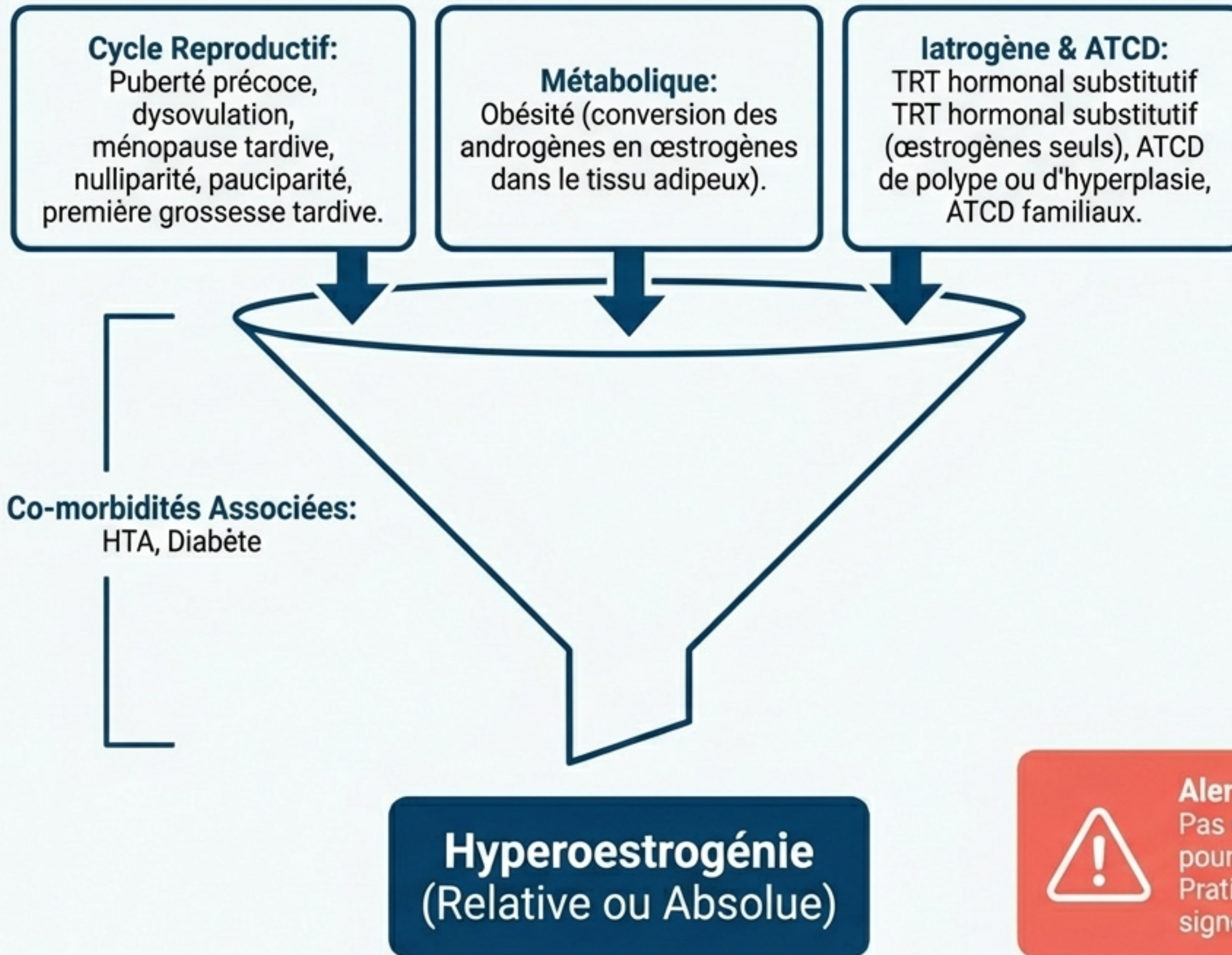


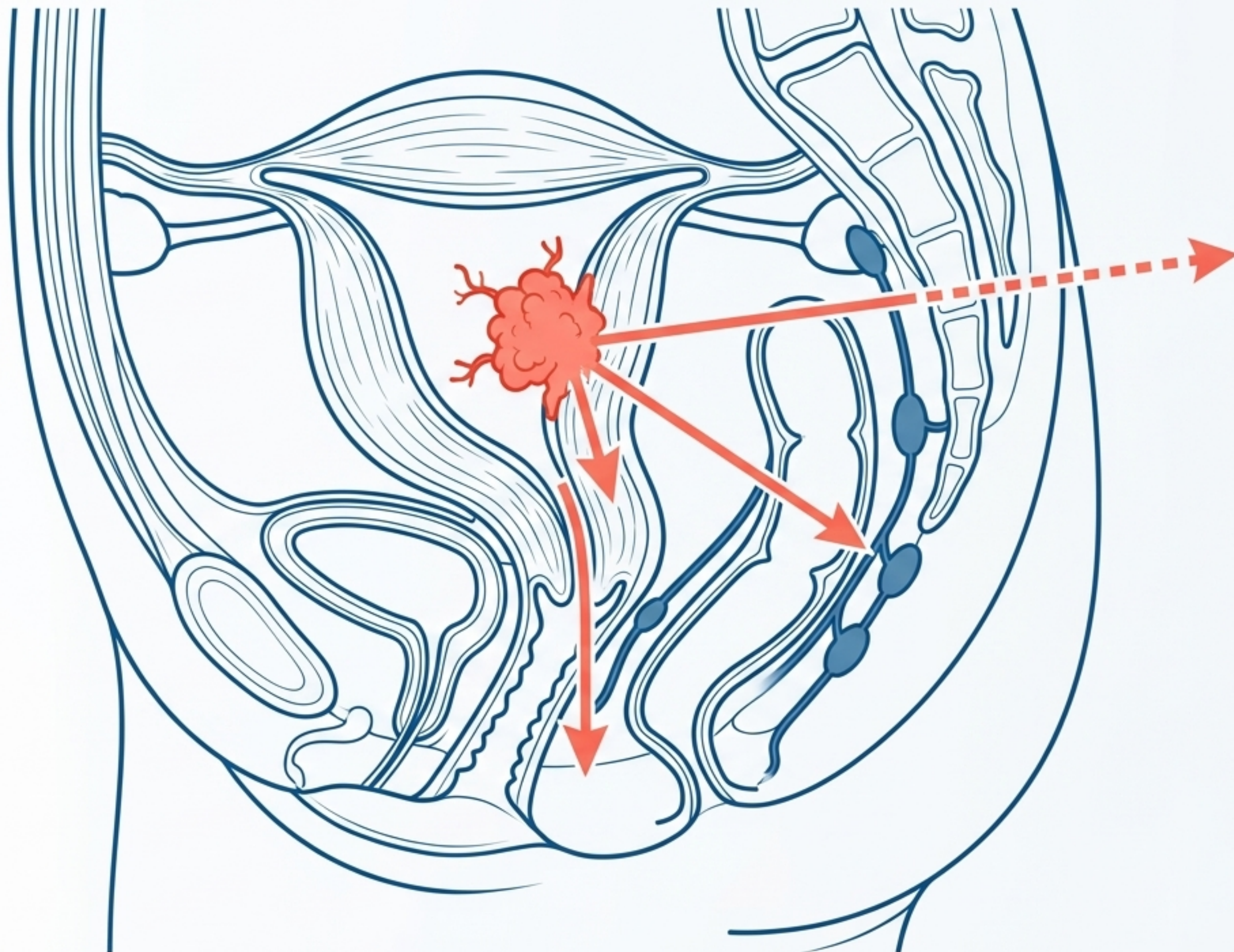
3



**LE MOTEUR BIOLOGIQUE:**

Tumeur strictement hormonodépendante (Œstrogènes)

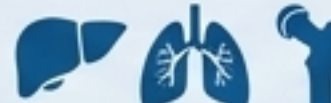




## LÉSION INITIALE (MACROSCOPIE)

Végétations bourgeonnantes envahissant la cavité.  
(Peut masquer un polype banal ou une hyperplasie).

## 4 MÉTASTASES (VOIE SANGUINE) :

Rares et tardives  
(foie, poumons, os). 

## 1 EXTENSION LOCALE (SURFACE & PROFONDEUR) :

**Surface** (endomètre, isthme, canal cervical).  
**Profondeur** (invasion du myomètre).

## 2 EXTENSION EXTRA-UTÉRINE - PROXIMITÉ :

Vagin (en premier), uretères, vessie, rectum.

## 3 VOIE LYMPHATIQUE :

Ganglions pelviens  
(envahissement tardif, sauf si l'isthme est touché).



## Signe Révélateur (90% des cas): Métrorragies.

Hémorragies franches (sang rouge ou noirâtre), d'abondance variable, irrégulières et répétées. Très évocatrices post-ménopause ; attention à la confusion avec des métrorragies fonctionnelles en péri-ménopause.

### Signes Secondaires

**Leucorrhée** (pertes rosées ou purulentes, nauséabondes), **Hydrorrhée** (rare),  
**Douleurs** (apparition tardive),  
**Signes Généraux** (altération de l'état général/infection uniquement dans les formes très évoluées).

### L'Examen Clinique

- ✓ - **Spéculum:** Souvent normal. Confirme l'origine endo-utérine. Recherche de polype sentinelle cervical.
- ✓ - **Toucher Vaginal:** Col normal, culs-de-sac libres. Corps utérin parfois augmenté de volume, globuleux.
- ✓ - **Règle d'Or:** Examen systématique des seins (pathologies mammaires sur le même terrain hormonal).

## 1. Élimination

### **Frottis Cervico-Vaginal.**

Sans intérêt pour l'endomètre, mais systématique pour éliminer formellement une atteinte du col.



## 2. Dépistage

### **Échographie Vaginale.**

Alerte si épaissement de l'endomètre > 4 mm (femme ménopausée) ou image hyper-échogène dilatant la cavité.



## 3. Cartographie

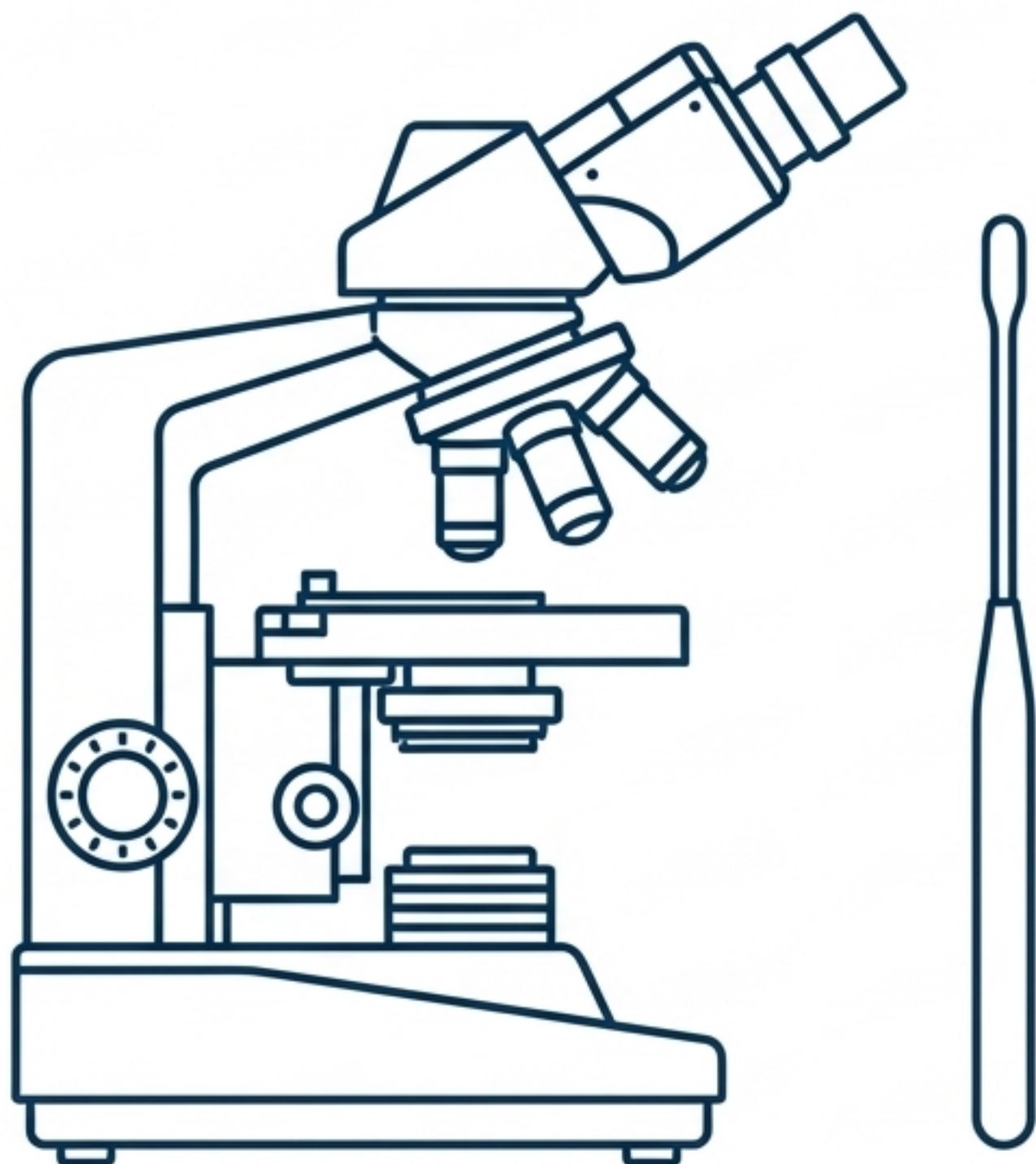
**Hystéroggraphie.** Indiquée si saignement inexplicé. Montre des images lacunaires irrégulières, déchiquetées, marécageuses à contours flous. Précise la topographie.



## 4. Vision Directe

**Hystéroscopie.** Visualise la lésion, ses limites et ses rapports. Lésions types : bourgeonnante, ulcérée, nécrotique, hémorragique.

# Le Principe Absolu: L'examen histologique est indispensable au diagnostic positif.



## Option 1: Biopsie à la canule de Novak.

Geste simple, mais valeur limitée. N'a de valeur que si elle ramène un lambeau tumoral positif.

## Le Gold Standard: Le Curetage Biopsique.

- **Conditions:** Sous anesthésie après brève dilatation du col.
- **Guidage:** Toujours précédé et dirigé par l'hystérocopie.
- **Double Objectif:** Affirme le diagnostic de certitude ET précise le degré de différenciation de la tumeur (crucial pour le pronostic).

# Matrice des Diagnostics Différentiels

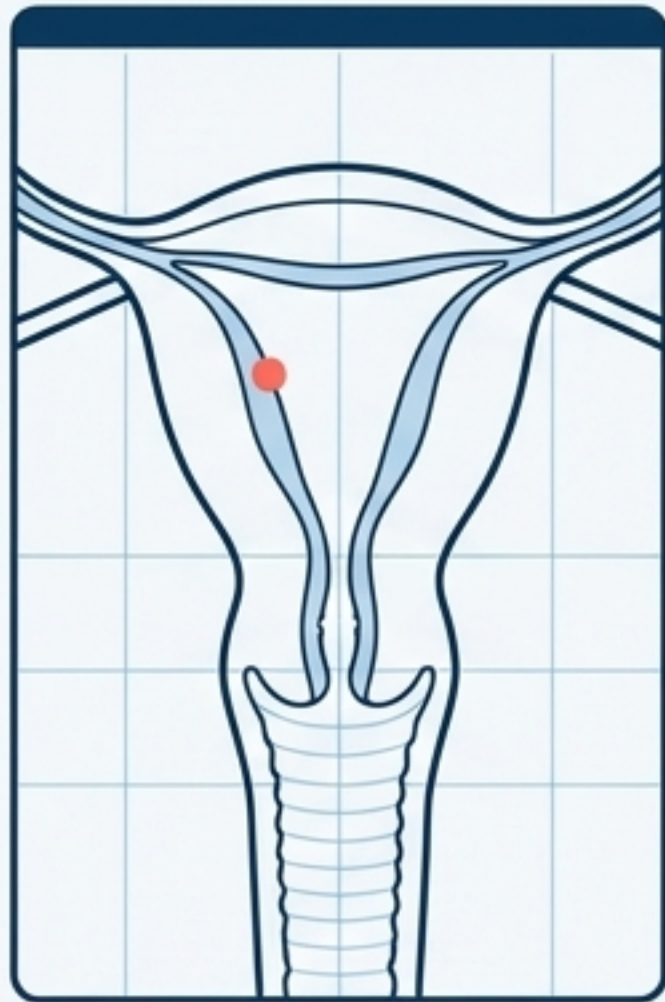
## La Femme Ménopausée (Impératif: Éliminer le cancer formellement en premier)

- Vaginite sénile.
- Endométrite sénile.
- Métrorragies liées à la prise d'un traitement anticoagulant.

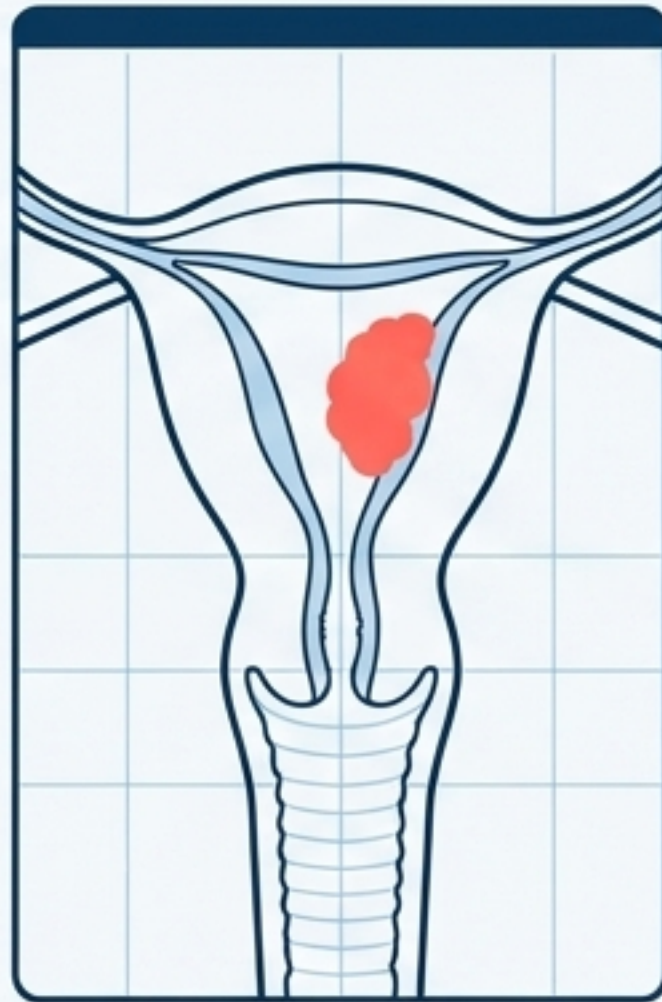
## La Femme en Période d'Activité Génitale (Causes multiples)

- Cancer du col.
- Fibrome utérin.
- Lésions précancéreuses (polypes, hyperplasie).
- Adénomyose.
- Surdosage en traitement progestatif.
- Anomalie de l'hémostase.

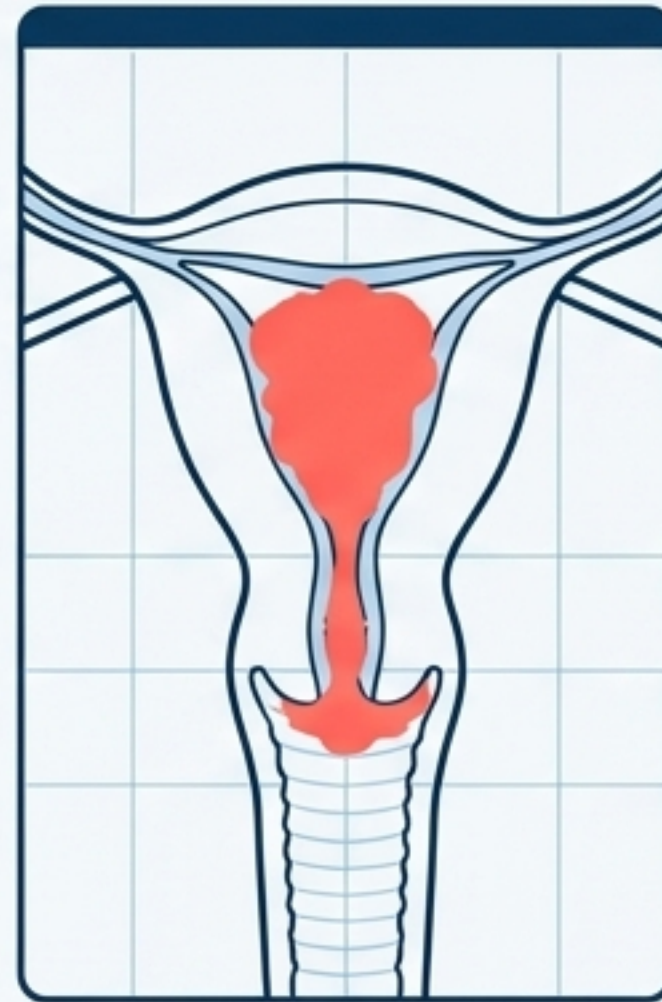
# Progression de l'Adénocarcinome Endométrial: Stades FIGO



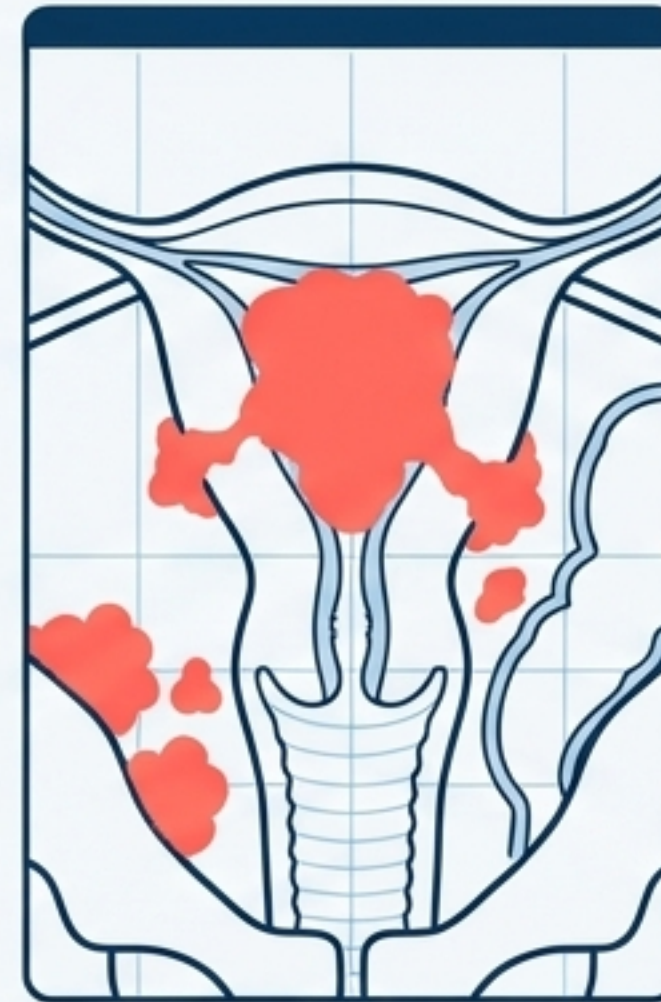
**Stade 0:**  
Cancer in situ de  
l'endomètre.



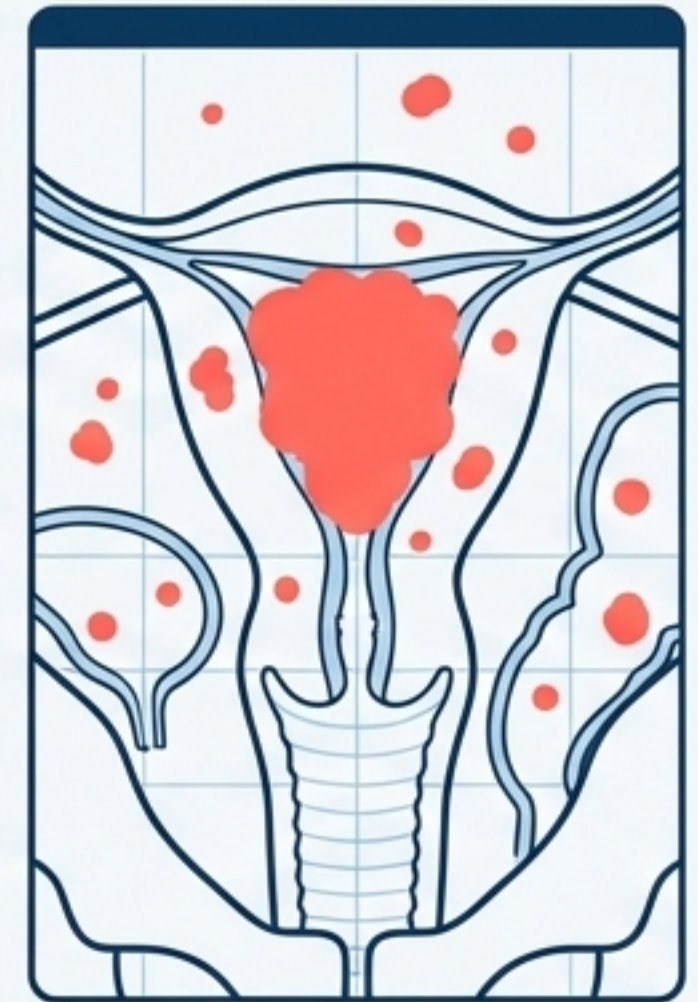
**Stade I:**  
Limité au corps utérin.  
(IA: endomètre,  
IB: < 50% myomètre,  
IC: > 50% myomètre)



**Stade II:**  
Cancer étendu au  
col utérin.

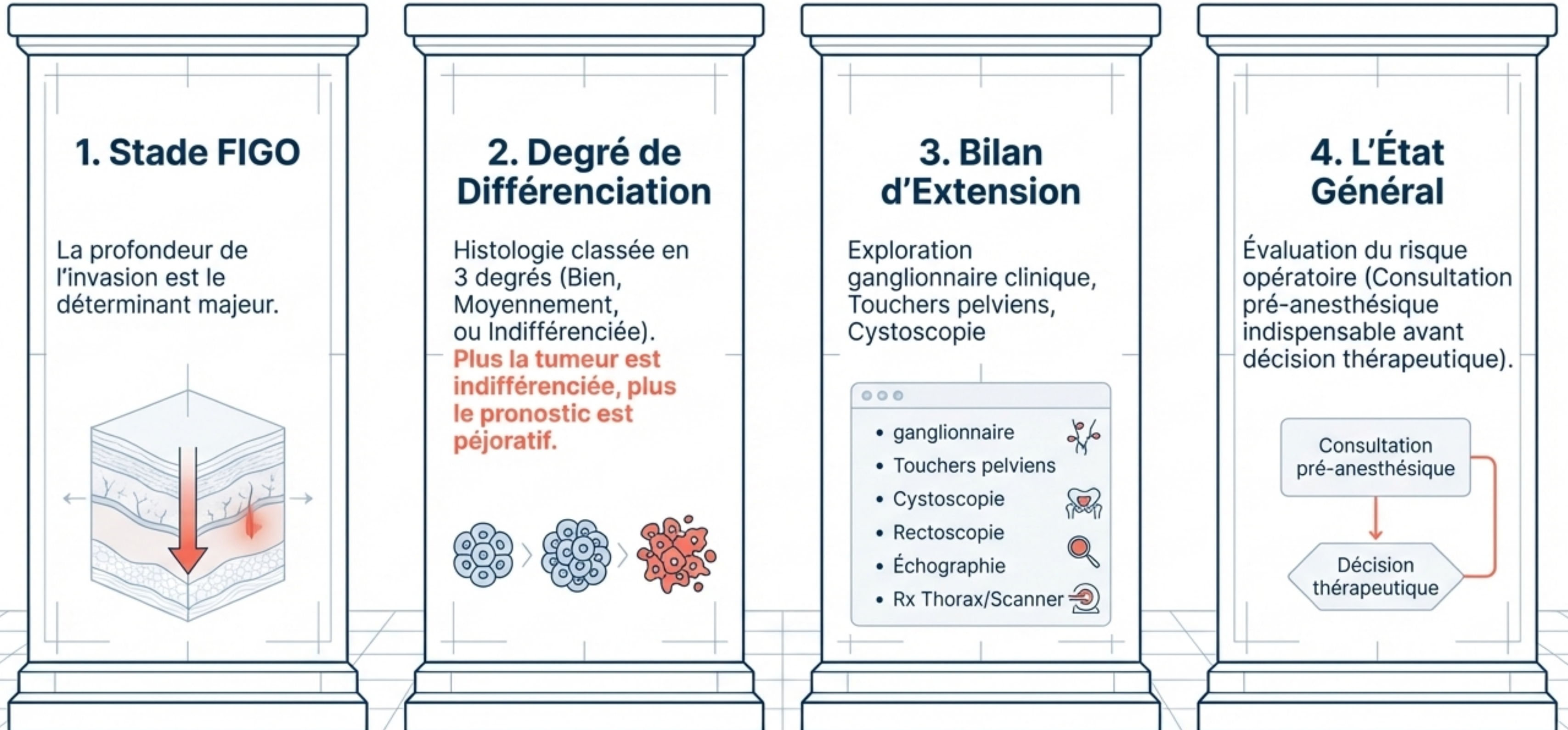


**Stade III:**  
Extension en dehors  
de l'utérus dans  
le petit bassin  
OU cytologie  
péritonéale positive.

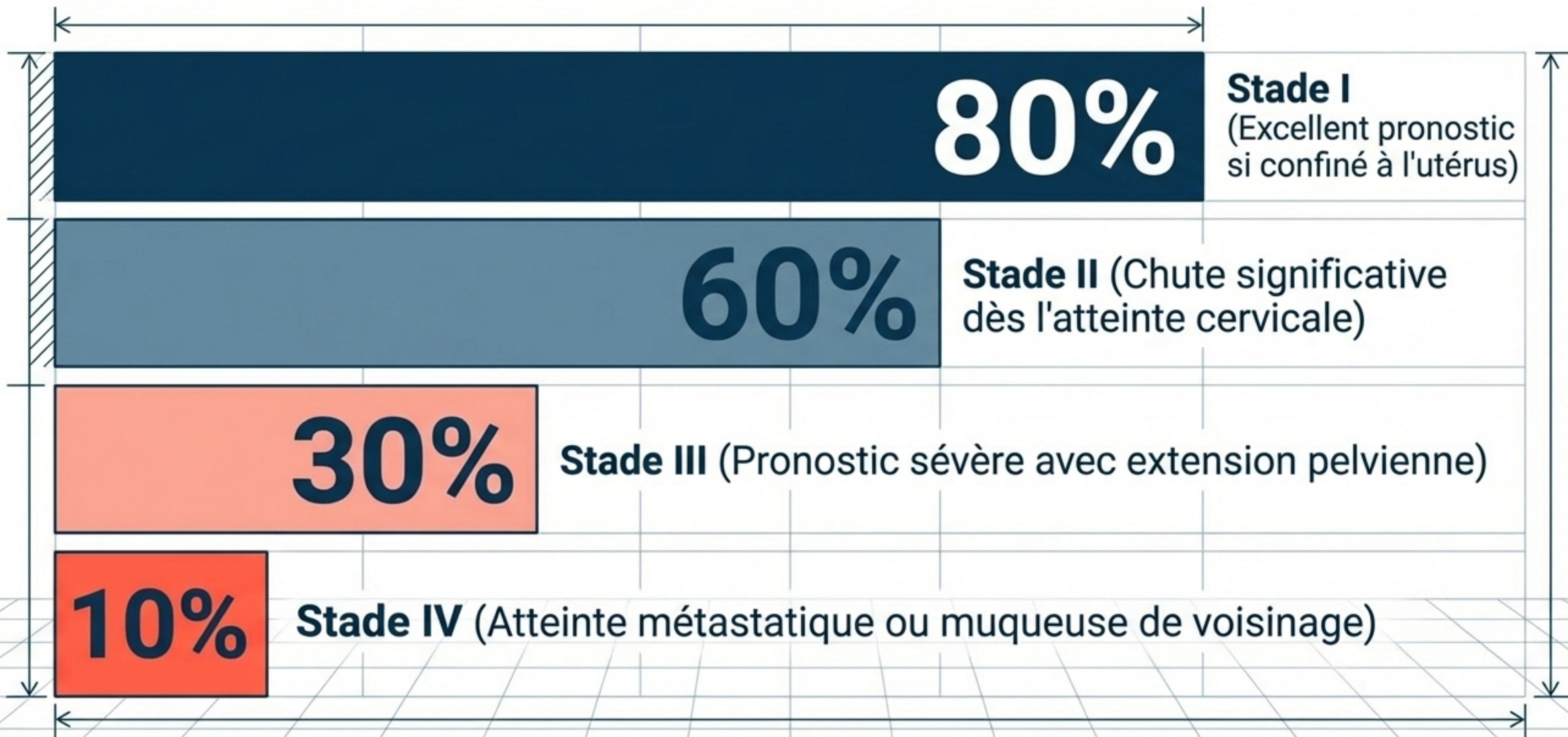


**Stade IV:**  
Envahissement de la  
muqueuse de la  
vessie / rectum OU  
métastases à distance.

# Le Bilan Pronostique : Déterminants de Survie



# La Courbe de Survie à 5 Ans



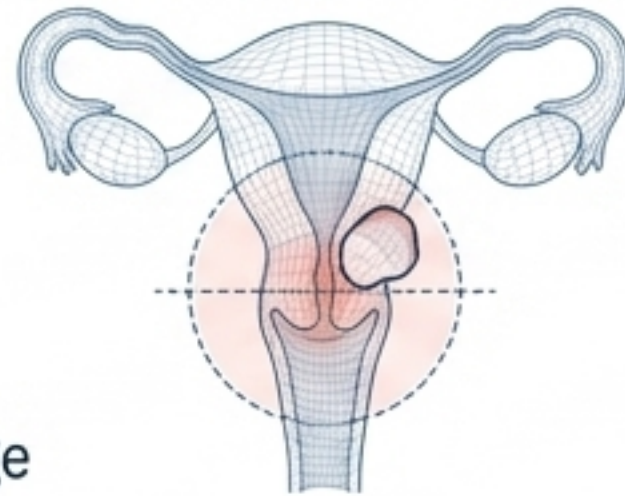
# Le Traitement : Trois Armes Thérapeutiques



## Arme 1: La Chirurgie

(La règle : plus la tumeur se rapproche du col, plus la chirurgie s'élargit)

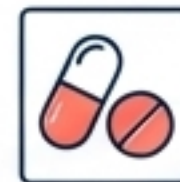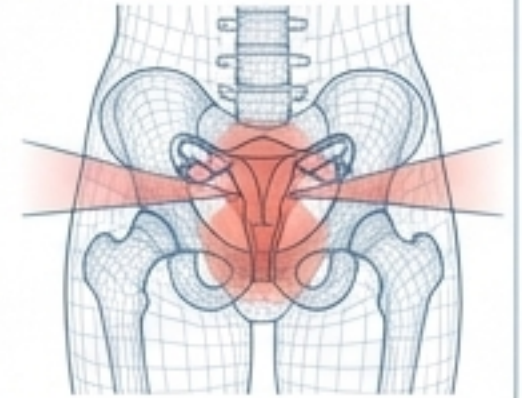
- Hystérectomie totale non conservatrice (utérus, col, annexes).
- Colpohystérectomie élargie (utérus, col, collerette vaginale) avec lymphadénectomie/curage ganglionnaire.



## Arme 2: La Radiothérapie

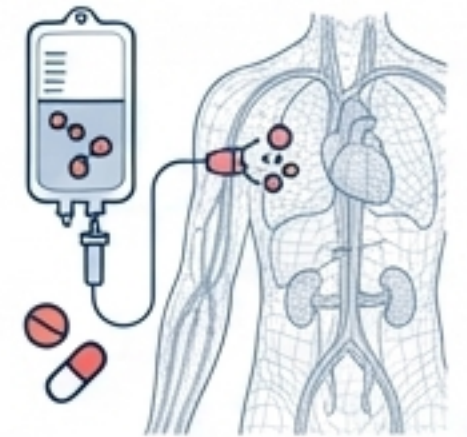
(Prévient récurrences et métastases)

- Curiethérapie vaginale/utérovaginale (stérilise le col et tissus voisins).
- Cobaltothérapie externe (stérilise les paramètres et ganglions pelviens).



## Arme 3: Traitements Médicaux

- Chimiothérapie.
- Hormonothérapie (Progestatifs ou anti-oestrogènes comme le Tamoxifène).



**Stratégie Décisionnelle: Critères d'Opérabilité**  
(Âge physiologique, obésité, état cardiovasculaire, diabète)

**Branche 1:  
Patiente Inopérable**

Radiothérapie exclusive ±  
Chimiothérapie ou  
Hormonothérapie

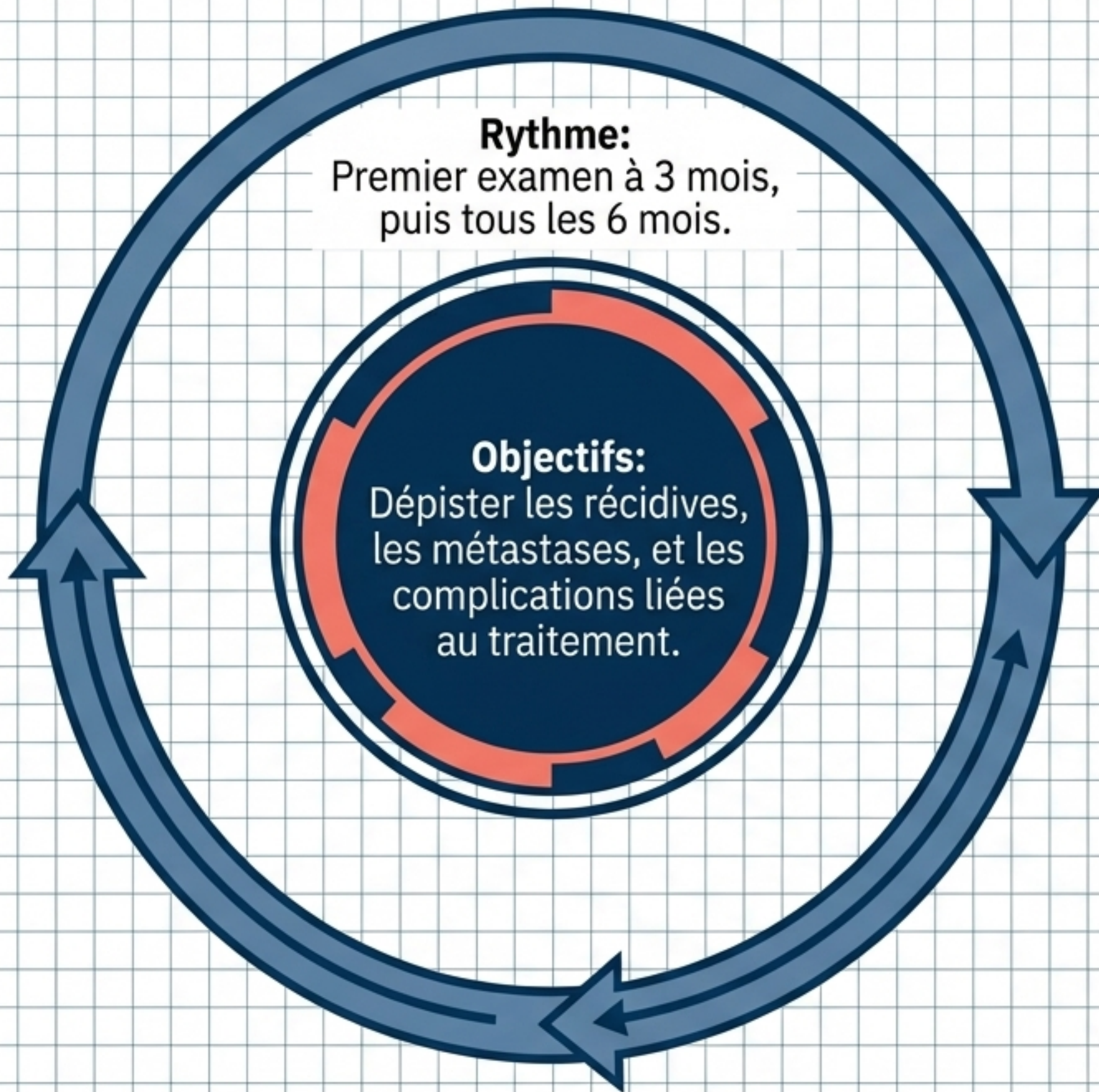
**Branche 2: Patiente Opérable**

**Stade 0:** Hystérectomie totale + annexectomie bilatérale.

**Stade 1:** Hystérectomie totale + annexectomie + prélevement ganglionnaire. (± Radiothérapie).

**Stade 2:** Curiethérapie pré-op -> Colpohystérectomie totale + annexectomie -> Irradiation externe.

**Stades 3/4:** Radiothérapie + Hormonothérapie/Chimiothérapie.



## Le Bilan Systematique

- Examen clinique général
- Échographie Foie et Reins
- Examen local (vulve, vagin, et cicatrice vaginale)
- Frottis sur la cicatrice vaginale
- Touchers pelviens
- Radiographie du thorax

# Synthèse Clinique & Points Clés

